

## Statusartikel

Ugeskr Læger 2021;183:V07200501

# Behandling af patienter med obstruktiv søvnapnø-syndrom

Kristoffer Schwartz<sup>1</sup>, Janne Ingerslev<sup>1</sup>, Stig Krarup Petersen<sup>2</sup> & Jens Jørgen Thorn<sup>1</sup>

1) Kæbekirurgisk Afdeling, Sydvestjysk Sygehus, Syddansk Universitetshospital, Esbjerg, 2) Øre-Næse-Halskirurgisk Afdeling, Sydvestjysk Sygehus, Syddansk Universitetshospital, Esbjerg

Ugeskr Læger 2021;183:V07200501

### HOVEDBUDSKABER

- Continuous positive airway pressure er den primære behandling af patienter med obstruktiv søvnapnø-syndrom (OSAS).
- Kirurgisk behandling bør overvejes ved moderat til svær OSAS med komorbiditeter og udtalt dagtræthed, hvor noninvasiv behandling ikke har haft effekt eller ikke tåles.
- Maxillomandibular avancering bør i højere grad integreres i de behandlingstilbud, der findes for patienter med OSAS.

Obstruktiv søvnapnø (OSA) er en respiratorisk lidelse med søvnrelaterede vejrtrækningspauser som følge af øget modstand i de øvre luftveje. Obstruktiv søvnapnø-syndrom (OSAS) defineres som OSA med dagtræthed. OSA forekommer i Danmark hos 10-20% af mænd og 5-9% af kvinder, mens forekomsten af OSAS er 4% for mænd og 2% for kvinder med en øget prævalens blandt ældre og overvægtige [1]. OSAS er forbundet med dagtræthed, reduceret årvågenhed samt nedsat kognitiv funktion og livskvalitet [1]. Tilstanden er ydermere forbundet med forøget risiko for hypertension, kardio- og cerebrovaskulær morbiditet, diabetes og depression [1].

Risikofaktorer for OSAS er alder, overvægt, søvn i rygleje og strukturelle abnormiteter såsom adenoide vegetationer, tonsillhypertrofi, makroglossi samt vækstbetingede kæbeanomalier og kraniofaciale misdannelser, der fører til en forsnævring eller volumenreduktion af de øvre luftveje og derved øger luftvejsmodstanden [1].

### DIAGNOSTIK AF OBSTRUKTIV SØVNAPNØ-SYNDROM

OSAS diagnosticeres ud fra anamnesticke oplysninger om dagtræthed samt natlig søvnregistrering og eventuelt en klinisk undersøgelse af de øvre luftveje [2]. Referenceundersøgelsen for søvnregistrering er polysomnografi, som dog er en tids- og personalekrævende undersøgelse. Derfor undersøges patienter, hvor man har mistanke om OSAS i stedet med kardiorespiratorisk monitorering [3]. I udvalgte tilfælde kan man ved diagnostik og behandlingsplanlægning anvende drug-induced sleep endoscopy til visualisering af kollaberingen af de øvre luftveje under søvnlignende sedering [4]. Sværhedsgraden af OSAS beskrives ved antallet af apnøer/hypopnøer pr. time (apnø-hypopnø-indeks (AHI)) og antal fald i iltmætning pr. time (oxygendesaturationsindeks). OSAS inddeles i mild (AHI 5-14), moderat (AHI 15-29) og svær (AHI  $\geq$  30) [5]. OSAS behandles enten noninvasivt eller kirurgisk med det formål at normalisere AHI og reducere dagtrætheden [6, 7]. Kriteriet for succes af kirurgisk behandling kan defineres som AHI  $<$  20 og  $\geq$  50% AHI-reduktion efter kirurgi [8].

### BEHANDLING AF OBSTRUKTIV SØVNAPNØ-SYNDROM

### Noninvasiv behandling

OSAS behandles med livsstilsændringer i form af motion, vægttab, reduktion af alkoholforbrug og sovemedicin. Vægttab er en væsentlig del af behandlingen af overvægtige med OSAS [9]. Brug af sleep position trainers til at fremtvinge søvn i sideleje kan føre til en reduktion af AHI og dagtræthed hos patienter med primært apnøer eller hyponøer i rygleje [10].

### Continuous positive airway pressure

Continuous positive airway pressure (CPAP) anvendes som den primære behandling af patienter med moderat til svær OSAS. CPAP er en livslang behandling, som er yderst effektiv til opnåelse af en normalisering af AHI [11]. Bivirkningerne ved CPAP er masketilpasningsproblemer, nasal tilstopning, næseflåd, irritation af hud og slimhinder, oppustethed, flatulens, mavesmerter og hovedpine. Den primære udfordring ved CPAP-behandling er komplians. Omkring 15% af patienterne afviser behandlingen efter kun et døgn, og efter et år er kompliansen 60-85% [12].

### Mandibular advancement devices

Mandibular advancement devices (MAD)-skinner anbefales i stigende grad til patienter med mild til moderat OSAS og til patienter, som ikke ønsker eller tåler CPAP-behandling [13, 14]. MAD-skiner øger det orofaryngeale volumen i de øvre luftveje ved protrusion af underkæben og reducerer derved risikoen for et kollaps af luftvejene [15]. Ved mild til moderat OSAS har behandlingen næsten samme effekt på snorken, AHI og dagtræthed som CPAP [16, 17]. Kompliansen er bedre ved anvendelse af MAD-skiner end ved CPAP, men langtidseffekten af behandlingen aftager hos nogle patienter [16, 17]. MAD-skiner kan være forbundet med bivirkninger såsom forbigående hypersalivation, kæbeleds- og muskelsymptomer og irreversible ændringer i tandstillingen [13, 14].

## KIRURGISK BEHANDLING

### Næsekirurgi

Nasal obstruktion kan være en medvirkende faktor til udvikling af OSAS, da næsekaviteten sammen med den bløde gane udgør op til 50% af den samlede modstand i de øvre luftveje [18, 19]. Udviklingsanomalier i form af næsepolypper, knogledformiteter, conchahypertrofi og septumdeviationer kan pga. et negativt intraluminalt tryk føre til kollaps af de øvre luftveje i oro- og hypopharynx [18, 19]. Næsekirurgi hos patienter med OSAS indbefatter septumplastik og conchareduktion med det formål at mindske luftmodstanden gennem næsen [18, 19]. Isoleret næsekirurgi hos patienter med nasalobstruktion har vist sig at være effektiv til at øge CPAP-komplians, men har haft en begrænset effekt på AHI [18, 19].

### Uvulopalatofaryngoplastik

Uvulopalatofaryngoplastik (UPPP) og variationer heraf er internationalt en af de hyppigst anvendte kirurgiske behandlinger hos patienter med mild til moderat OSAS [20]. I behandlingen indgår kirurgisk fjernelse af uvula og tonsiller samt reduktion af ganebuen. Hos udvalgte patienter med OSAS har UPPP en kirurgisk succesrate på 33-52%, men effekten af behandlingen aftager med tiden [8, 20]. UPPP er forbundet med ubehag og postoperative smerter samt mulige langtidsbivirkninger i form af fremmedlegemefornemmelse (31%), dysfagi (17%), dysfoni (9%), dysgeusi (8%) og velofaryngeal dysfunktion (8%) [21].

### Transoral robotkirurgi

Transoral robotkirurgi (TORS) er en variation af procedurer, hvor der foretages endoskopisk fjernelse af væv i oropharynx og hypopharynx. TORS er et supplement til anden kirurgisk behandling af OSAS og er primært

målrettet til kirurgi omkring tungeroden [22]. TORS giver visuelt en forbedring af oversigtsforholdene i operationsfeltet og bedre ergonomi. Behandlingen består primært i resektion af tungebasis og er forbundet med komplikationer i form af forbigående dysfagi, blødning og faryngeal stenose [22]. Ved TORS-behandling af patienter med OSAS har man kunnet påvise forbedring af AHI og dagtræthed, men der mangler videnskabelig dokumentation af behandlingen [22].

### **Genioglossusavancering**

Avancering af genioglossusmuskulaturen er beskrevet som en metode til at forhindre kollaps af de øvre luftveje [23]. Ved genioglossusavancering laves der en rektangulær osteotomi fortil på underkæben omkring genioglossusmuskulaturens tilhæftning, som herefter avanceres. Derved opnås der en udstrækning af tungemuskulaturen, hvilket forhindrer kollaps af den hypofaryngeale del af den øvre luftvej [23]. Som isoleret behandling af OSAS har genioglossusavancering hos patienter med svær OSAS vist en kirurgisk succesrate på 35-62% [8, 23]. Behandlingen er forbundet med risici i form af skade på tænderne i underkæben, sensibilitetsforstyrrelser i tænderne og underlæben/hagen samt synkebesvær [23].

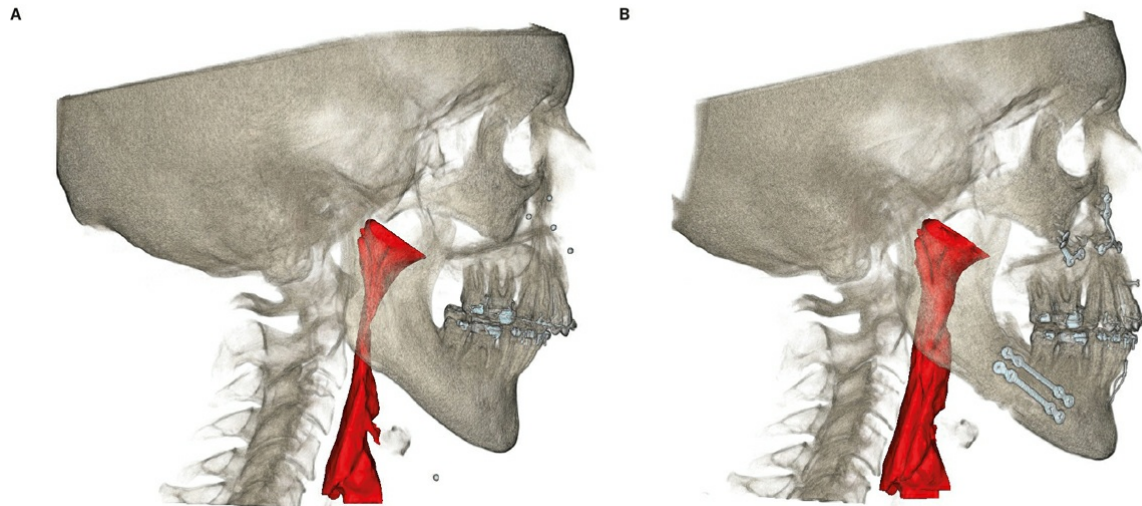
### **Nervestimulation**

Udviklingen af nervestimulatoer til n. hypoglossus har over de seneste år ført til en behandling, hvor man ved elektrisk stimulering af genioglossusmuskulaturen udløser protrusion af tungen ved inspiration [24]. Nervestimulatoren indopereres som en pacemaker, og der placeres en elektrode i n. hypoglossus og en sensorisk elektrode i interkostalmuskulaturen, som registrerer inspiratorisk vejrtrækningsbesvær. Behandlingen forhindrer kollaps af de øvre luftveje og kan anvendes til særligt udvalgte patienter, som har moderat til svær OSAS og ikke kan tåle CPAP-behandling [24].

### **Maxillomandibular avancering**

Maxillomandibular avancering (MMA) (Figur 1) kan føre til en signifikant udvidelse af de øvre luftveje. Ved MMA opnås der en volumenforøgelse af de nasofaryngeale, retropalatinale og hypofaryngeale luftveje, såvel medio-lateralt som anterior-posteriort [25]. MMA er den mest effektive kraniofaciale kirurgiske behandling af patienter med OSAS. Behandlingen har i en metaanalyse med 518 patienter med svær OSAS og seks måneders opfølgning vist en kirurgisk succesrate på 86%, og 43% blev kureret for OSAS [26]. 73,5% af patienterne havde tidligere fået foretaget søvnkirurgi (tonsillektomi, UPPP, septumplastik, conchareduktion eller partiel resektion af tungebasis), dog havde patienterne forud for MMA et middel-AHI på 57 [26]. Behandlingen består af en kombination af en Le Fort I-osteotomi, hvor overkæben løsnes fra mellemansigtet og føres frem, og en sagittal splitosteotomi i begge sider af underkæben, således at den tandbærende del af underkæben kan flyttes fremad. Dental bøjlebehandling før og efter operationen kan hos nogle patienter blive nødvendig. Ved behandlingen ses der komplikationer i form af sensibilitetsforstyrrelser i underlæben/hagen (25-50%), skader på tænderne i overkæben (1%), kæbeledsresorptioner og skeletal relaps af den kirurgiske behandling [26, 27].

**FIGUR 1** Maxillomandibular avancering kan føre til en signifikant udvidelse af de øvre luftveje. **A.** Præoperativt. **B.** Postoperativt.



### Bariatrisk kirurgi

Overvægt er en stor risikofaktor for udvikling af OSAS. Overvægt øger det respiratoriske arbejde, og fedtphobning i hoved-hals-regionen ændrer egenskaberne i blødvævet og nedsætter volumen, hvorved risikoen for kollaps af de øvre luftveje øges [28]. Vægttab har i adskillige studier vist en langtidseffekt i AHI-reduktion og derved forbedring af OSAS [8]. Dog vil størstedelen af de overvægtige patienter ikke kunne behandles sufficient for OSAS med vægttab alene, og de vil derfor have behov for yderligere behandling [28-30]. Bariatrisk kirurgi kan være et element i behandling af OSAS hos overvægtige patienter, men langtidseffekten er stadig usikker [28-30].

### KONKLUSION

CPAP er med klinisk veldokumenteret effekt den primære behandling af patienter med OSAS. MAD-skiner anvendes til patienter, som har mild til moderat OSAS og ikke ønsker eller tåler CPAP, men behandlingen er endnu ikke en del af det offentlige behandlingstilbud. Kirurgisk behandling bør overvejes ved moderat til svær OSAS med komorbiditeter og udtalt dagtræthed, hvor noninvasiv behandling ikke har haft effekt eller ikke tåles. Kirurgisk behandling af patienter med OSAS har til formål at eliminere kollaps og nedsætte modstanden i de øvre luftveje under søvn uden at forårsage nedsættelse af den normale funktion. Udvælgelsen af patienterne til søvnkirurgi bør foregå i et multidisciplinært samarbejde mellem relevante medicinske og kirurgiske specialer. Anvendelse af drug-induced sleep endoscopy i forbindelse med den diagnostiske udredning kan muligvis bidrage til en visualisering af, hvor kollaberingen opstår i de øvre luftveje og kan derved føre til en individuel kirurgisk behandlingsplan for patienter med OSAS. I Danmark omfatter kirurgisk behandling af OSAS på nuværende tidspunkt næsekirurgi, UPPP, TORS, bariatrisk kirurgi og kun i mindre grad MMA. De kirurgiske behandlinger for OSAS kan anvendes alene eller i kombination. MMA skal i højere grad integreres i de behandlingstilbud, der findes for patienter med OSAS. Behandlingen bør tilbydes patienter, som har moderat til svær OSAS og ikke kan tåle eller har manglende kompliance til noninvasiv behandling, og til patienter, der ikke har haft effekt af tidligere søvnkirurgi eller har en vækstbetinget kæbeanomali. MMA udføres rutinemæssigt hos patienter med vækstbetingede kæbeanomalier på alle landets kæbekirurgiske afdelinger og er godkendt af Sundhedsstyrelsen til behandling af OSAS.

**KORRESPONDANCE:** *Kristoffer Schwartz*. E-mail: Kristoffer.schwartz@rsyd.dk

**ANTAGET:** 18. november 2020

**PUBLICERET PÅ UGESKRIFTET.DK:** 11. januar 2021

**INTERESSEKONFLIKTER:** ingen. Forfatterens ICMJE-formularer er tilgængelige sammen med artiklen på Ugeskriftet.dk

**LITTERATUR:** Findes i artiklen publiceret på Ugeskriftet.dk

## SUMMARY

### Treatment of patients with obstructive sleep apnoea syndrome

Kristoffer Schwartz, Janne Ingerslev, Stig Krarup Petersen & Jens Jørgen Thorn

Ugeskr Læger 2021;183:V07200501

Continuous positive airway pressure (CPAP) is an effective treatment modality for patients with obstructive sleep apnoea syndrome (OSAS). Surgical treatment of OSAS can include functional nasal surgery, uvulopalatopharyngoplasty, transoral robotic surgery, maxillo-mandibular advancement (MMA) and bariatric surgery. MMA should be considered in patients with moderate to severe OSAS, if CPAP treatment is ineffective or not tolerated, as well in patients with failure of previous sleep surgery or in patients with severe dentofacial anomalies. In this review, we stress, that multidisciplinary management between sleep medicine clinicians and surgeons is crucial.

## LITTERATUR

1. Jennum P, Tønnesen P. Obstruktiv søvnapnø-syndrom. *Ugeskr Læger* 2014;176:V11120679.
2. Friedman M, Ibrahim H, Bass L. Clinical staging for sleep-disordered breathing. *Otolaryngol Head Neck Surg* 2002;127:13-21.
3. Collop NA, Anderson WM, Boehlecke B et al. Clinical guidelines for the use of unattended portable monitors in the diagnosis of obstructive sleep apnea in adult patients. *J Clin Sleep Med* 2007;3:737-47.
4. Victores AJ, Hamblin J, Gilbert J et al. Usefulness of sleep endoscopy in predicting positional obstructive sleep apnea. *Otolaryngol Head Neck Surg* 2014;150:487-93.
5. International Classification of Sleep Disorders: diagnostic and coding manual. American Academy of Sleep Medicine, 2005.
6. Sundaram S, Bridgman SA, Lim J, Lasserson T. Surgery for obstructive sleep apnoea. *Cochrane Database Syst Rev* 2005;19:CD001004.
7. Simon MW, Martin P, Felix S et al. Surgery for obstructive sleep apnoea in adults. *Cochrane Database Syst Rev* 2017;9:CD012770
8. Holty JE, Guilleminault C. Surgical options for the treatment of obstructive sleep apnea. *Med Clin North Am* 2010;94:479-515.
9. Thomasouli M, Brady EM, Davies MJ et al. The impact of diet and lifestyle management strategies for obstructive sleep apnoea in adults: a systematic review and metaanalysis of randomised controlled trials. *Sleep Breath* 2013;17:925-35.
10. Beyers J, Vanderveken OM, Kastoer C et al. Treatment of sleep-disordered breathing with positional therapy: long-term results. *Sleep Breath* 2019;23:1141-9.
11. Giles TL, Lasserson TJ, Smith BH et al. Continuous positive airways pressure for obstructive sleep apnoea in adults. *Cochrane Database Syst Rev* 2006;3:CD001106.
12. Monserrat JM, Navajas D, Parra O et al. Continuous positive airway pressure treatment in patients with OSA. I: McNicholas WT, Bonsignore MR, red. Sleep apnoea. *Eur Respir Mon* 2010;50:244-66.
13. Sutherland K, Cistulli PA. Oral appliance therapy for obstructive sleep apnea: state of the art. *J Clin Med* 2019;8:2121.
14. Marklund M, Braem MJA, Verbraecken J. Update on oral appliance therapy. *Eur Respir Rev* 2019;28:190083.
15. Choi JK, Hur YK, Lee JM et al. Effects of mandibular advancement on upper airway dimension and collapsibility in patients with obstructive sleep apnea using dynamic upper airway imaging during sleep. *Oral Surg Oral Med Oral Pathol Oral Radiol Endod* 2010;109:712-9.

16. Schwartz M, Acosta L, Hung YL et al. Effects of CPAP and mandibular advancement device treatment in obstructive sleep apnea patients: a systematic review and meta-analysis. *Sleep Breath* 2018;22:555-68.
17. Sharples LD, Clutterbuck-James AL, Glover MJ et al. Meta-analysis of randomised controlled trials of oral mandibular advancement devices and continuous positive airway pressure for obstructive sleep apnoea-hypopnoea. *Sleep Med Rev* 2016;27:108-24.
18. Shuaib SW, Undavia S, Lin J, Johnson CM Jr et al. Can functional septorhinoplasty independently treat obstructive sleep apnea? *Plast Reconstr Surg* 2015;135:1554-65.
19. Wu J, Zhao G, Li Y et al. Apnea-hypopnea index decreased significantly after nasal surgery for obstructive sleep apnea: a meta-analysis. *Medicine (Baltimore)* 2017;96:e6008.
20. He M, Yin G, Zhan S et al. Long-term efficacy of uvulopalatopharyngoplasty among adult patients with obstructive sleep apnea: a systematic review and meta-analysis. *Otolaryngol Head Neck Surg* 2019;161:401-11.
21. Tang JA, Salapatas AM, Bonzelaar LB et al. Long-term incidence of velopharyngeal insufficiency and other sequelae following uvulopalatopharyngoplasty. *Otolaryngol Head Neck Surg* 2017;156:606-10.
22. Meccariello G, Cammaroto G, Montevecchi F et al. Transoral robotic surgery for the management of obstructive sleep apnea: a systematic review and meta-analysis. *Eur Arch Otorhinolaryngol* 2017;274:647-53.
23. Kezirian EJ, Goldberg AN. Hypopharyngeal surgery in obstructive sleep apnea: an evidence-based medicine review. *Arch Otolaryngol Head Neck Surg* 2006;132:206-13.
24. Kent DT, Carden KA, Wang L et al. Evaluation of hypoglossal nerve stimulation treatment in obstructive sleep apnea. *JAMA Otolaryngol Head Neck Surg* 2019;26:1044-52.
25. Awad M, Gouveia C, Zaghi S et al. Changing practice: trends in skeletal surgery for obstructive sleep apnea. *J Craniomaxillofac Surg* 2019;47:1185-9.
26. Zaghi S, Holty JE, Certal V et al. Maxillomandibular advancement for treatment of obstructive sleep apnea: a meta-analysis. *JAMA Otolaryngol Head Neck Surg* 2016;142:58-66.
27. Camacho M, Noller MW, Del Do M et al. Long-term results for maxillomandibular advancement to treat obstructive sleep apnea: a meta-analysis. *Otolaryngol Head Neck Surg* 2019;160:580-93.
28. Schwartz AR, Patil SP, Laffan AM et al. Obesity and obstructive sleep apnea: pathogenic mechanisms and therapeutic approaches. *Proc Am Thorac Soc* 2008;5:185-92.
29. Lage-Hansen PR, Holm J, Gram J et al. Sleep apnoea in patients undergoing bariatric surgery. *Dan Med J* 2018;65(2):A5440.
30. Sarkhosh K, Switzer NJ, El-Hadi M et al. The impact of bariatric surgery on obstructive sleep apnea: a systematic review. *Obes Surg* 2013;23:414-23.